Ueber die Heilbarkeit maligner Neubildungen des Oberschenkelknochens durch die Exarticulation der unteren Extremität im Hüftgelenke.

(Separat-Abdruck
aus v. Langenbeck's Archiv Bd. XL. Heft 4.)

Inaugural-Dissertation

zur

Erlangung der medicinischen Doctorwürde

der

medicinischen Facultät

zu

Rostock

vorgelegt

von

H. Borck
approb. Arzt
Assistenzarzt der chirurg. Klinik zu Rostock.

Kröpelin.
Buchdruckerei von Herm. Horn.
1890.

Separat-Abdruck
aus v. Langenbeck's Archiv. Bd. XL. Heft 4.

Ueber die Heilbarkeit maligner Neubildungen des Oberschenkelknochens durch die Exarticulation der unteren Extremität im Hüftgelenke.

Von

H. Borck,

Assistenzarzt der chirurg. Universitätsklinik zu Rostock.[1])

(Hierzu Tafel XVII, Fig. 4, 5.)

Im Laufe der letzten Jahrzehnte haben zahlreiche chirurgische Schriftsteller sich mit der Aufgabe beschäftigt, festzustellen, inwieweit bestimmte Operationen, deren technische Ausführbarkeit sichergestellt ist, ihrem Zwecke „Heilung bestimmter Krankheiten herbeizuführen" entsprechen. Nach vielfachen Richtungen hin haben solche Arbeiten nützlich gewirkt. Auf Grund unserer erweiterten Kenntnisse ist unser chirurgisches Handeln zielbewusster und sicherer geworden.

Ich habe mir für die vorliegende Arbeit die Aufgabe gestellt, die Frage zu beantworten: Ist die Annahme berechtigt, dass maligne Neubildungen des Oberschenkelknochens durch die Exarticulation der unteren Extremität im Hüftgelenk geheilt werden können?

Die Anregung zu dieser Arbeit verdanke ich meinem verehrten Lehrer und jetzigen Chef, Herrn Professor Madelung. Mit seiner gütigen Erlaubniss konnte ich zur Beantwortung obiger Frage 6 Krankengeschichten heranziehen, welche anderweitig noch nicht veröffentlicht sind. Diese Krankengeschichten stammen von Pa-

[1]) Theilweise vorgetragen am 4. Sitzungstage des XIX. Congresses der Deutschen Gesellschaft für Chirurgie zu Berlin, 12. April 1890.

tienten, welche seit dem Jahre 1882 in der chirurgischen Klinik zu Rostock von Herrn Professor Madelung wegen Neubildungen des Femur mit der Exarticulation behandelt sind.

Ferner war ich in der Lage, das Endschicksal von drei Patienten festzustellen, welche vor dem Jahre 1882 von Herrn Professor Trendelenburg wegen dieser Indication in Rostock exarticulirt worden sind und deren Krankengeschichten bereits publicirt sind.

150 Jahre sind verflossen, seit die Frage der technischen Ausführbarkeit der Exarticulation des Oberschenkels im Hüftgelenk von Chirurgen zuerst erwogen worden ist, 90 Jahre, seit diese Operation zum ersten Male ein Heilungsresultat ergeben hat. Wir verfügen jetzt in der Literatur über ein sehr bedeutendes Material betreffender Krankengeschichten. Da erscheint es wohl an der Zeit, der Frage näher zu treten: „Ist es möglich, mit Hülfe jener Operation die Leiden, welche die Indication hierzu bisher gegeben haben, wirklich dauernd zur Heilung zu bringen?“

Es ist nicht weiter zweifelhaft, dass die Berechtigung zur Vornahme der Exarticulation des Oberschenkels für solche Fälle, wo ein Trauma oder Gangrän spontanen oder traumatischen Ursprungs vorlag, erwiesen ist, wenn der Patient die Operation überstanden und die Wunde sich geschlossen hat.

Durchaus noch nicht spruchreif hingegen ist zur Zeit die Frage betreffend der Heilbarkeit schwerer und schwerster Fälle von eitriger Hüftgelenksentzündung. Die in der Literatur vorhandenen Krankengeschichten sind zu wenig zahlreich, die benutzbaren sind in grosser Anzahl ungenügend, zum Theil schon deshalb, weil die ätiologische Unterscheidung der Coxitisformen nicht geführt ist. Diese recht wichtige Frage zu studiren, muss einer späteren Zeit vorbehalten bleiben. Nebenbei bemerkt hat Herr Professor Madelung in Rostock dreimal wegen eitriger Hüftgelenksentzündung die Exarticulation des Oberschenkels ausgeführt. Zweimal gab tuberkulöse Coxitis, einmal acute, den ganzen Oberschenkel einnehmende Osteomyelitis mit Lösung beider Epiphysen und Vereiterung des Gelenkes die Operationsindication ab.

Etwas weniger Schwierigkeiten als die eben genannte Frage bietet die von mir im Eingange aufgeworfene betreffend die Heilbarkeit maligner Neubildungen des Oberschenkelknochens durch

Exarticulation im Hüftgelenk. Es besteht hier mehr Wahrscheinlichkeit, schon jetzt der Wahrheit näher zu kommen.

Die Zahl der wegen dieser Indication Operirten ist relativ gross. Wären die mitgetheilten Krankengeschichten alle, oder doch der grösste Theil derer, die Patienten betreffen, welche den Eingriff überstanden haben, durch Jahre hindurch weiter geführt, so würde sich die Aufgabe vollständig erledigen lassen. Leider aber beschäftigen sich sehr Viele nicht mit dem weiteren Schicksale derjenigen Operirten, welche die Operation selbst überstanden haben. Ich komme später hierauf ausführlicher zurück.

Ferner sind die pathologisch-anatomischen Bezeichnungen der durch Operation entfernten Oberschenkelgeschwülste sehr mannigfaltig und nicht nur in den aus alter Zeit stammenden Krankengeschichten ungenau. Wir könnten wohl darauf verzichten, zu ersehen, welche spezielle Sarcomformen der Zellenart und Gruppirung nach vorlagen. Das aber müssten wir mindestens verlangen können, zu ersehen, ob die Geschwulst myelogenen oder periostealen Ursprung hatte. Selbst dies ist aber nur in einer ganz kleinen Anzahl von Fällen angegeben. Es mag dies zur Entschuldigung dienen, wenn ich in dem Titel meiner Arbeit den an sich oberflächlichen und ungenauen Ausdruck „maligne Neubildungen des Oberschenkelknochens“ gebrauchte und mich, wie ich dies selbst schmerzlich bedaure, der präciseren Eintheilung nach ihrer anatomischen Structur im Nachfolgenden enthalte.

Ich habe in der Literatur 111 Fälle von Hüftgelenksexarticulationen gefunden, bei denen mit Bestimmtheit feststeht, dass die die Operation indicirende Neubildung vom Oberschenkelknochen selbst ausging. 57 finden sich aufgezeichnet in der sorgfältig durchgeführten Arbeit von Lüning[1]). Es sind die bei diesem unter No. 19, 31, 32, 73, 91, 96, 99, 100. 103, 115, 143, 154, 156, 157, 159, 165, 171, 222, 226, 229, 231, 237, 257, 260, 261, 263, 275, 295, 296, 314, 317, 345, 353, 359, 360, 377, 378, 381, 387, 390, 391, 399, 401, 404, 409, 411, 417, 455, 456, 468, 470, 474, 481, 490, 491, 492, 493 aufgeführten Fälle. 19 Fälle sind verzeichnet in der die Lüning'sche Arbeit vervoll-

[1]) Ueber die Blutung bei der Exarticulation des Oberschenkels und deren Vermeidung. Zürich 1887.

ständigenden Dissertation von Eisenberg[1]). (Fall 1, 2, 4, 9, 10, 11, 16, 19, 20, 22, 23, 25, 31, 38, 44, 51, 52, 58, 72.)

Den genannten Fällen füge ich die folgenden von mir in der Literatur gefundenen hinzu.

77. Richet (Virchow-Hirsch. 1879. Bd. II. S. 373): Junges Mädchen mit einem grossen Osteosarcom. Heilung der Operationswunde in 35 Tagen. Nach Verlauf von weniger als 1 Jahr Recidiv in inneren Organen und bald darauf Tod.

78. Verneuil (Ibid.): 16jähriges, sehr anämisches Mädchen mit einem Myeloidtumor. Gestorben am 39. Tage an Pyämie.

79. Verneuil (Virchow-Hirsch. 1881. Bd. II. S. 360): Junger Mann mit einem recidivirten Osteosarcom des Markcanals. Heilung.

80. Lannelongue (Ibid. S. 362): 9jähriges Mädchen mit Osteosarcom. Heilung in 16 Tagen.

81. Roux (Virchow-Hirsch. 1883. Bd. II. S. 332): 50jährige Frau, bei welcher sich $3\frac{1}{2}$ Jahr nach Exstirpation des Bulbus wegen Sarcom der Conjunctiva ein myelogenes Melanosarcom entwickelt hatte. Heilung der Exarticulationswunde in 8 Wochen.

82. Roux (Ibid.): 24jähriger Mann mit einem exulcerirten Osteoidsarcom. Heilung vor Ablauf von 6 Wochen.

83. Roux (Ibid.): 47jährige Frau. Spontanfractur des Oberschenkels, bedingt durch ein centrales Spindelzellensarcom. Heilung in 3 Monaten.

84. Mc Graw (The Medical Record. New-York. 1886. Bd. I. S. 591): Ueber diesen Fall werde ich später ausführlich referiren.

85. Mc Graw (Ibid. S. 592): 44jähriger Mann mit einem Rundzellensarcom des ganzen Oberschenkels. Heilung. Starb nach 5 Monaten, nachdem sicher Lungenmetastasenbildung vorausgegangen war.

86. Mc Graw (Ibid. S. 592): 37jähriger Mann mit Osteosarcom. Starb 60 Stunden nach der Operation an Anurie.

87. v. Esmarch (Doering, Statistik der Amputationen und Exarticulationen der Kieler chirurgischen Klinik von 1868—1875): 24jähr. Mann mit Riesenzellensarcom. Pat. starb am 11. Tage nach der Operation an Erysipel.

88. West (Centralblatt für Chirurgie. 1879): 16jähr. Mädchen mit einer harten, sehr schmerzhaften Neubildung im oberen Femurdrittel. Patientin starb $10\frac{1}{2}$ Stunden nach der Operation an Shock.

89. Sonnenburg (Berliner klinische Wochenschrift. 1888. S. 426): Centrales Osteosarcom der Oberschenkeldiaphyse.

90. Le Bec (Berliner klinische Wochenschrift. 1888. S. 426): Mann mit Osteosarcom. Heilung. Patient starb nach 10 Monaten an Recidiv.

91. Küster (Ebend. 1889. S. 1076): Junger Mann mit einem periostealen Medullarsarcom. Patient war drei Jahre nach der Exarticulation noch am Leben und ohne Zeichen von Recidiv und Metastasen.

---

[1]) Beiträge zur Exarticulatio femoris. Inaug.-Dissert. von Max Eisenberg. Würzburg 1886.

92. Bardeleben (Charité-Annalen 1888. S. 603): 21jähriger Mann mit einem exulcerirten periostealen Rundzellensarcom und sarcomatös entarteten Inguinaldrüsen. Patient starb 3 Monate nach der Exarticulation. In den Lungen und auf der Pleura fanden sich zahlreiche, bis zu mannsfaustgrosse Tumoren.

93. Wagstaffe (Mertz, Beitrag zur Statistik der Tumoren. S. 48); 24jähr. Mann mit einem vom Periost ausgehenden, medullären Osteosarcom. Heilung.

94. Mc Cormac (Ibid.): 20jähriger Mann mit einem weichen, spindelförmigen Sarcom. Heilung nach 16 Tagen.

95. Settegast (Ibid.): $11^1/_2$jähr. Knabe mit Osteosarcom. Gestorben nach 24 Stunden.

96. Güterbock (Ibid.): Bei einer 29jähr. Frau wurde wegen Osteosarcom der linke Oberschenkel amputirt. Nach drei Monaten wurde, da bereits ein Recidiv aufgetreten war, die Exarticulation des Stumpfes gemacht. Patientin ist gestorben.

97. v. Bergmann (Florschütz: Zur Behandlung der Sarcome der Extremitäten. Berlin 1883): Bei einer 24jähr. Frau wurde wegen eines Riesenzellensarcoms des Unterschenkels der Oberschenkel in seiner Mitte amputirt. Aber schon nach 8 Wochen musste der Stumpf des Femur wegen Recidiv exarticulirt werden. Heilung.

98. v. Bergmann (Ibid.): Mann mit Myxosarcom des rechten Oberschenkels. Ebenso waren thalergrosse Tumoren am Bauch und linken Oberschenkel, welche dicht unter der Haut lagen und leicht verschieblich waren. Patient starb 8 Tage nach der Exarticulation. In den Lungen fanden sich haselnussgrosse, über die Oberfläche prominirende Tumoren, welche sich auch als Myxosarcome erwiesen.

99. v. Bergmann (Ibid.): 48jähr. Frau mit Myxosarcom. Heilung der Operationswunde. Patientin starb nach drei Monaten an Metastasen in den Lungen.

100. Billroth (May, Beiträge zur Casuistik der Hüftgelenksexarticulationen. Heidelberg 1887. S. 41. No. 9): 21jähr. Mann mit Sarcomrecidiv am Amputationsstumpfe. Patient starb drei Tage nach der Exarticulation an Carbolintoxication.

101. v. Volkmann (Ibid. S. 42. No. 17): 24jähr. Mann mit Sarcomrecidiv am Amputationsstumpfe. Heilung der Exarticulationswunde. Patient starb an Metastasen.

102. v. Volkmann (Ibid. S. 47. No. 62): 22jähr. Mann mit Sarcomrecidiv am Amputationsstumpfe. Heilung der Wunde. Patient starb an Metastasen.

103. Czerny (Ibid. S. 30): 10jähr. Mädchen mit einem vom Periost ausgehenden Sarcom. 34 Tage nach der Exarticulation des Oberschenkels wurde Patientin geheilt entlassen.

104. Czerny (Ibid. S. 31): Ueber diesen Fall wird später ausführlich referirt.

105. Czerny (Ibid. S. 35): 23jähr. Mann mit einem periostealen Rund- und Spindelzellensarcom. Inguinaldrüsen derselben Seite vergrössert. 22 Tage nach der Operation als geheilt entlassen.

106. v. Bergmann (Nasse, Die Sarcome der langen Röhrenknochen. v. Langenbeck's Archiv. Bd. 39. S. 54. No. 11): 55jähr. Mann mit einem myelogenen Riesenzellensarcom, welches drei Monate vor der Exarticulation zur Spontanfractur des Oberschenkels geführt hatte. 9 Monate nach der Operation starb der Patient an Pneumonie. In den Lungen fanden sich keine Metastasen.

107. von Bergmann (Ibid. No. 20): 18jähriges Mädchen mit einem Chondrosarcom. Patientin starb $4^1/_2$ Jahre nach der Exarticulation an Lungenmetastasen.

108. von Bergmann (Ibid. No. 26): 10jähriges Mädchen mit einem periostealen Sarcom. Patientin starb 7 Monate nach der Operation am Recidiv am Stumpf.

109. von Bergmann (Ibid. No. 33): 50jährige Frau mit einem periostealen Spindelzellensarcom. 8 Monate nach der Exarticulation gesund.

110. von Bergmann (Ibid. No. 36): 29jährige Frau mit einer Neubildung des Oberschenkelknochens und Schwellung der zugehörigen Leistendrüsen. 3 Monate nach der Operation gesund.

111. von Esmarch (Döring. l. c.): 43jähriger Mann mit Sarcoma femoris. Patient starb am Operationstage an allgemeiner Anämie.

112. Trendelenburg (Archiv für klin. Chirurgie. 1881. Bd. 26. Heft 4): 11jähriges Mädchen mit einem periostealen, spindelförmigen Fibrosarcom. Patientin starb $4^1/_2$ Monate nach der Exarticulation an Metastasen in den Lungen.

113. Trendelenburg (Ibid.): 20jähriger Mann mit einem das Hüftgelenk umgebenden, periostealen Sarcom. Inguinaldrüsen geschwellt. Patient starb, wie mir der Gutsherr auf meine Anfrage mittheilte, 14 Monate nach der Operation. „Es hatten sich die dicken Blutadern bis in die Hirnschale hineingezogen" (?).

114. Trendelenburg (Ibid.): 15jähriges Mädchen mit Sarcom des Femur. Heilung der Operationswunde. 2 Monate später starb Patientin an Lungenmetastasen.

Die 6 Krankengeschichten aus der Rostocker chirurgischen Klinik, welche von Herrn Professor Madelung operirte Patienten betreffen, werde ich etwas ausführlicher wiedergeben, da sie, wie schon oben erwähnt, anderweitig noch nicht veröffentlicht sind.

115. Mathilde L., aus Kröpelin, 25 Jahre alt, wurde am 10. März 1883 in das hiesige Krankenhaus aufgenommen. Die Patientin hatte in ihrer Jugend an englischer Krankheit und Scrophulose gelitten und waren bei ihr in späteren Jahren häufig sich wiederholende Augenentzündungen aufgetreten. Erst seit ihrem 18. Lebensjahre ist sie regelmässig menstruirt. Etwa 11 Monate vor ihrer Aufnahme — sie war damals schwanger — bemerkte Patientin eine

Anschwellung an der Innenseite der Grenze des oberen und mittleren Drittels des rechten Oberschenkels. Diese Geschwulst war, ohne Beschwerden zu verursachen, langsam und gleichmässig bis zu ihrer derzeitigen Grösse gewachsen. In der jüngsten Zeit hatte sie sich hauptsächlich nach oben und unten ausgebreitet. Patientin war eine grosse, mässig gut genährte Frau, deren innere Organe, speciell die Lungen, nichts Abnormes darboten. Chronischer Conjunctivalcatarrh. Die Extremitäten waren, abgesehen von der rechten unteren, gesund. Letztere functionirte im Hüftgelenk normal. Am Oberschenkelknochen befand sich eine Geschwulst, welche mit deutlicher Grenze zwischen Gesundem und Erkranktem handbreit über dem Kniegelenk begann, vorne fast bis zur Hüftbeuge reichte und hinten gerade noch den Trochantor major frei liess. Der Tumor umfasste nicht den ganzen Oberschenkel, die äussere Seite war frei. Seine Consistenz war prall elastisch, deutlich fluctuirend. Die Haut war über ihm stark gespannt, doch überall gesund, von dicken Venenstämmen durchzogen. Die Leistendrüsen waren nur wenig geschwollen.

Nachdem am zweiten Tage nach der Aufnahme durch Punction circa 600 Grm. einer stark coagulirenden, blutig-serösen Flüssigkeit entleert waren, welche microscopisch nichts Besonderes darbot, wurde am 19. März 1883 nach vorhergegangener Unterbindung der Arteria iliaca externa die Exarticulation des Oberschenkels im Hüftgelenk nach der Rose'schen Methode vorgenommen. (Bildung eines vorderen kleineren und hinteren grossen Lappens; präparatorisches Vorgehen hierbei von Aussen nach innen; sorgfältigste Blutstillung durch doppelte Unterbindung aller blutenden Gefässe, womöglich schon vor ihrer Durchtrennung; alsdann Exarticulation des Femur aus dem Hüftgelenk.) Die Blutung während der Operation war sehr gering, so dass die Patientin mit gutem Puls ins Bett kam.

Die Heilung der Operationswunde verzögerte sich dadurch, dass im vorderen Haut-Weichtheillappen an drei verschiedenen Stellen Abscesse auftraten. Jedoch war sie nach 68 Tagen so weit vorgeschritten, dass Patientin an Krücken umhergehen und nach weiteren 25 Tagen — am 20. Juni 1883 — mit einer kleinen granulirenden Stelle nach Hause entlassen werden konnte.

Die pathologisch-anatomische Diagnose lautete: „Sarcom des Oberschenkelknochens."

Patientin, welche später noch zweimal gesunde Kinder geboren hat, starb Sommer 1886 im Anschluss an das zweite Wochenbett. Ich habe selbst Gelegenheit gehabt, die Patientin in ihren letzten Tagen zu beobachten. Reichlicher und blutiger Auswurf, heftige Athemnoth waren die Hauptsymptome der Krankheit.

116. Karl K., aus Rostock, Fabrikarbeiter, 51 Jahre alt, wurde am 11. Januar 1884 in das hiesige Krankenhaus gebracht. Patient stammt aus gesunder Familie. Er selbst ist stets gesund gewesen. Patient wollte, um ein Fenster zu schliessen, auf das Fensterbrett steigen. Hierbei stützte er sich mit dem rechten Knie auf dieses und wollte jetzt das linke Bein nachziehen, als er das Gleichgewicht verlor und rückwärts zu Boden stürzte. Angeblich wurde er, bevor er letzteren erreichte, von den dabei stehenden

Arbeitern aufgefangen. Er fühlte aber sofort im linken Oberschenkel einen sehr heftigen Schmerz und war nicht im Stande, ihn anzusetzen.

Patient war zwar hager, machte aber doch den Eindruck eines völlig gesunden, kräftigen Menschens. Der linke Oberschenkel war in seiner Mitte gebrochen. Die Fracturenden standen in einem Winkel, dessen Scheitel nach aussen gerichtet war, zu einander dislocirt. Im Kniegelenk befand sich ein mässiger Erguss. Das Bein war um 6 cm verkürzt.

Nachdem die Fractur 4 Wochen hindurch mittelst Heftpflasterextensionsverband, später mit Gypshose behandelt worden und (nach 2 Monaten) keine Heilung des Knochenbruches eingetreten war, sollten am 15. März 1884 zur Anregung der Callusbildung Drahtstifte in die Fracturstücke eingeschlagen werden. Es wurde zu dem Zwecke auf der Aussenseite des Oberschenkels ein Längsschnitt geführt. Aber anstatt hierbei auf gesunden, festen Knochen zu kommen, trat ein weiches, bröckliges Gewebe zum Vorschein. Hierdurch wurde klar, dass an der Fracturstelle sich eine Neubildung befand. Einige Stücke derselben wurden zur pathologisch-anatomischen Untersuchung herausgenommen; diese constatirte ein vom Knochenmark ausgehendes Rundzellensarcom.

Die jetzt indicirte Excarticulation des Oberschenkels im Hüftgelenk wurde am 20. März 1884 nach der Beck'schen Methode vorgenommen. (Hohe Amputation unter Esmarch'scher Blutleere; Unterbindung aller sichtbaren Gefässe; Längsschnitt auf der äusseren Seite vom Trochanter major abwärts; von diesem aus Exarticulation des Femurkopfes.) Der Blutverlust war während der Operation nur minimal. Die Heilung ging ohne jegliche Zwischenfälle glatt vor sich, so dass der Patient 51 Tage nach der Exarticulation am 10. Mai 1884 aus dem Krankenhause geheilt entlassen werden konnte.

Patient ist 6 Monate später, nachdem lange Zeit hindurch Bluthusten bestanden hatte, gestorben.

117. Frau Elise P. aus Malchow, 37 Jahre alt, wurde am 4. März 1885 in das hiesige Krankenhaus aufgenommen.

Patientin stammte aus gesunder Familie. Sie selbst ist bis vor einem Jahre nie krank gewesen. Damals bemerkte sie im oberen Drittel ihres rechten Oberschenkels eine Anschwellung, welche, ohne ihr Schmerzen zu bereiten, langsam, aber stetig an Umfang zunahm. Erst in jüngster Zeit hatten sich Schmerzen im Oberschenkel eingestellt.

Bei der mässig genährten Frau war das obere Drittel des rechten Oberschenkels gleichmässig aufgetrieben. Die Schwellung, über welcher glänzende Haut mit stark erweiterten Venen hinzog, war knochenhart. Die Beweglichkeit des Femur war, soweit der Tumor nicht durch seine Gröse hinderte, normal.

Nach Unterbindung der Arteria iliaca externa oberhalb des Ligamentum Poupartii wurde der Oberschenkel am 16. März 1885 nach der Rose'schen Methode im Hüftgelenk exarticulirt. Obgleich der Blutverlust während der Operation ganz gering gewesen war, war die Patientin nach derselben sehr schwach. Sie erholte sich im Laufe des Nachmittages etwas, verlor am Abend

plötzlich die Besinnung und trotz Anwendung von Reizmitteln trat der Exitus ein.

In dem Sectionsprotocoll finde ich folgendes angegeben: In dem die Exarticulationswunde deckenden Verbande befindet sich nur eine geringe Menge blutiger Flüssigkeit. Die grosse Wunde enthielt kaum einen Theelöffel eines geruchlosen, wässrig-blutigen Secretes. Gefässe sind gut ligirt. — Nach Eröffnung des Thorax retrahiren sich die Lungen gut. Der Oberlappen des linken Lungenflügels ist etwa in der Mitte der Axillarlinie mit der Brustwand locker verwachsen. Kein Exsudat in den Pleurahöhlen. An jener Verwachsungsstelle befindet sich ein wallnussgrosser, fester, weisser Neubildungsknoten, welcher der Pleura mit breiter Basis aufsitzend, keilförmig in das Lungengewebe hineinragt. Die Umgebung ist etwas comprimirt. Aehnliche Knoten von geringerer Grösse finden sich an mehreren Stellen des unteren Lappens. Das Lungengewebe ist im Uebrigen von mittlerem Blutgehalt, lufthaltig, nicht ödematös. Auch unter der Pleura des rechten Lungenflügels zeigen sich mehrere Knoten von derselben Grösse, Art und Beschaffenheit wie links. Die übrigen Verhältnisse sind ebenfalls dieselben wie auf der rechten Seite. Herz und Baucheingeweide bieten nichts Abnormes.

Der exarticulirte Oberschenkel wurde sofort nach der Operation macerirt. An diesem Präparat erkenne ich, wie das obere Drittel des Femur von einer grossen, compacten, unregelmässig geformten Knochenmasse eingenommen ist, welche sich einmal von Trochanter minor. 11 cm nach abwärts erstreckt und zweitens die ganze Peripherie bis auf einen schmalen Streifen auf der äusseren Seite umfasst. Auf der vorderen Seite wechseln tief in das Innere des Tumors hineinspringende Ausbuchtungen mit stark vorspringenden Höckern ab. Seine hintere Fläche ist mehr oder weniger geglättet. Nur an einer Stelle, unmittelbar unter den Trochanter minor, zeigt sich die Zusammensetzung des Tumor aus feinen Knochenlamellen. Auf einem Schnitt, welcher parallel der Längsachse des Femur durch die Neubildung geführt ist, erkennt man, dass die Neubildung von der Corticalis der inneren Seite ausgegangen ist, und dass sie zugleich die Markhöhle in grosser Ausdehnung eingenommen hat. Die Grenze zwischen Gesundem und Erkranktem ist durch eine von compacter Knochenmasse gebildeten Linie gegeben.

118. Frau Marie H. aus Wismar, 26 Jahre alt, wurde am 21. Januar 1888 in das hiesige Krankenhaus aufgenommen.

Patientin ist früher stets gesund gewesen, hat speciell nie an einer Erkrankung der untern Extremitäten gelitten. Etwa 8 Tage vor ihrer Aufnahme bemerkte Patientin eine Anschwellung des unteren Drittels ihres rechten Oberschenkels.

Bei der gut genährten Frau war das untere Drittel des rechten Oberschenkelknochens spindelförmig aufgetrieben. Die entsprechenden Inguinaldrüsen waren nicht geschwollen. Am 25. Januar 1888 wurden mehrere kleine Stücke aus der Neubildung zur pathologisch-anatomischen Untersuchung herausgenommen. Diese ergab die Diagnose eines Spindelzellensarcoms.

Am 30. Januar 1888 wurde der rechte Oberschenkel nach der Beck'schen Methode im Hüftgelenk exarticulirt. Der Blutverlust war gering, so

dass der Puls voll und kräftig blieb. Die Heilung der Wunde ging ohne Störung vor sich. Bereits am 18. März 1888 konnte Patientin geheilt entlassen werden.

Die Neubildung nimmt die ganze vordere, die äussere und innere Seite des unteren Femurdrittels ein, während auf der hinteren Seite sich nur eine ca. 4 cm breite Brücke befindet. Vorne erstreckt sie sich bis unmittelbar zur Kniegelenkfläche, hinten bis zur Fossa intercondyloidea. Die Vorderfläche der Neubildung besteht aus kleinen, zarten Nadeln und Knochenlamellen, welche von ihrer Grundlage nach der Peripherie zu strahlenförmig divergiren.

Zum Theil sind letztere parallel dem Verlaufe der Muskulatur, zum Theil ringförmig und schräg verlaufend angeordnet. Auf der Rückfläche, wo die Neubildung mehr aus compacter Knochenmasse besteht, befindet sich ein 3 cm langer überbrückter Canal, welcher sich nach oben und nach unten als eine Rinne verfolgen lässt. Dieser entspricht genau der Stelle, wo die Arteria femoralis sich von der inneren auf die hintere Seite umschlägt. — Ein Längsschnitt lässt erkennen, dass auch dieser Tumor sich von der vorderen, inneren Seite des Femur entwickelt hat, und dass er die Markhöhle in derselben Ausdehnung, wie die Peripherie ergriffen hat.

Die Patientin lebte noch im April 1890, also 27 Monate nach der Operation. Bis jetzt haben sich noch keine Zeichen bei ihr eingestellt, welche auf Recidiv und auf Metastasen in inneren Organen schliessen lassen. Sie ist nach der Entlassung aus der Krankenhausbehandlung an einer eitrigen Salpingitis erkrankt und hatte noch, wie sie selbst schreibt, im letzten Herbst einen bedeutenden Eiterabfluss aus dem linken Eileiter. Doch fühlt sie sich jetzt kräftiger, so dass sie wieder mit einem künstlichen Bein zu gehen versuchen will, welches sie wegen heftiger Schmerzen im Unterleibe und in der Nierengegend bis Januar dieses Jahres nicht hat benutzen können.

119. Heinrich H. aus Stavenhagen, Cigarrenarbeiter, 22 Jahre alt, wurde am 24. April 1888 in das hiesige Krankenhaus aufgenommen.

Patient stammt aus vollkommen gesunder Familie, in welcher bösartige Geschwülste nie beobachtet sind. Er will bis Neujahr 1887 nie krank gewesen sein. Damals stellten sich ohne Veranlassung im linken Knie allmälig zunehmende Schmerzen ein, welche hauptsächlich beim Gehen auftraten. Nach längerer ambulatorischer Behandlung liess sich Patient im März 1887 in das Krankenhaus zu Stavenhagen aufnehmen. Hier wurde zunächst ein Gypsverband angelegt, welcher aber, da auch unter ihm die Schmerzen stetig zunahmen, bereits nach 14 Tagen wieder entfernt werden musste. Jetzt trat eine Anschwellung der Condylen deutlich zu Tage. Nachdem aus Stückchen, welche durch eine Probeincision aus der Geschwulst entfernt waren, constatirt war, dass hier eine maligne Neubildung vorlag, wurde gegen Ende April der Oberschenkel in seiner Mitte amputirt. Die Heilung ging glatt vor sich, am 11. August wurde er geheilt entlassen. — Aber bereits Neujahr 1888 traten Schmerzen im Amputationsstumpfe auf, und 4 Wochen später bemerkte Patient am Ende desselben kleine, schwarze, schnell und stetig wachsende

Knötchen, welche kurze Zeit vor seiner Aufnahme in das hiesige Krankenhaus exulcerirten.

Patient war ein schlecht genährter, blasser Mann mit kleinem, beschleunigtem Puls. Seine inneren Organe waren scheinbar gesund. Am Stumpfende des linken Oberschenkels befand sich eine mannskopfgrosse Geschwulst, welche nach oben bis fast an den Trochanter major. reichte. Sie war von weicher, stellenweise fluctuirender Consistenz. Am unteren Ende, wo sie exulcerirt war, waren viele kleine Knötchen mit starker Pigmentablagerung. Die Inguinaldrüsen waren etwas geschwollen.

Bei der am 25. April 1888 vorgenommenen Exarticulation wurde zunächst ein vorderer und ein hinterer Hautlappen gebildet, die Gefässe frei präparirt, doppelt unterbunden und durchschnitten. Dann wurde wie bei der Beck'schen Methode der Stumpf von dem äusseren Längsschnitt aus exarticulirt. Auch die Lymphdrüsen wurden exstirpirt. Obgleich der Blutverlust während der Operation gering war, wurde doch der Puls zuweilen sehr klein. Es trat mässiger Collaps ein, welcher durch Reizmittel beseitigt wurde. Die Heilung verlief, abgesehen von einer geringen Eiterretention in der Tiefe der Wunde, glatt, so dass Patient am 13. Juni 1888 entlassen werden konnte.

Die pathologisch-anatomische Diagnose lautete „myelogenes Riesenzellenfarcom mit zahlreichen Blutungen und Necrosen".

H. ist noch während des Sommers 1888, wie mir der behandelnde Arzt mittheilte, an Symptomen gestorben, die auf Lungenmetastasen hindeuteten.

120. Sophie Sch. aus Rostock, 37 Jahre alt, wurde am 30. Juli 1888 in das hiesige Krankenhaus aufgenommen.

Patientin will bis vor 7 Jahren stets gesund gewesen sein, speciell nie an einer Erkrankung des linken Oberschenkels gelitten haben. Vor 7 Jahren wurde sie auf eine harte Geschwulst aufmerksam, welche an der Innenseite der Grenze das mittlere gegen das untere Drittel des linken Oberschenkels sass. Patientin konnte dieselbe, welche damals die Grösse eines Hühnereies hatte, mit der Hand umgreifen, aber nicht auf ihrer Unterlage verschieben. Sie hat seit der Zeit viermal geboren, das letzte Mal 10 Tage vor ihrer Aufnahme in das Krankenhaus. Während der ersten Schwangerschaften wuchs die Geschwulst nicht besonders schnell. Dagegen nahm sie in den letzten 10 Wochen der jüngsten Gravidität ein rapides Wachsthum an und belästigte die Patientin durch reissende Schmerzen im ganzen Bein sehr.

Patientin war eine magere, anämische Frau. Der untere Theil des linken Oberschenkels war durch eine Geschwulst keulenförmig aufgetrieben. Diese reichte vorne bis zur Grenze des mittleren gegen das obere Drittel. Die über ihr stark gespannte Haut war von erweiterten Venen durchzogen. Die Inguinaldrüsen waren beiderseits bis zu Haselnussgrösse geschwollen. Der linke Unterschenkel ödematös.

Am 31. Juli 1888 wurde der linke Oberschenkel nach der Beck'schen Methode exarticulirt. Der Blutverlust war hierbei ganz gering, Puls verhältnissmässig voll und kräftig.

Die pathologisch anatomische Diagnose der Oberschenkelneubildung lautete: „Sehr grosszelliges Riesen- und Spindelzellensarcom".

Die Wunde heilte schnell. Nach 25 Tagen hatte sie sich bis auf eine kleine granulirende Stelle auf dem hinteren Lappen und eine kleine Oeffnung am linken Wundwinkel geschlossen. Dagegen traten bei der Patientin während dieser Zeit heftige Beklemmungs- und Angstgefühle auf. Sie war abwechselnd bewusstlos und dann wieder bei klarem Verstande. Die Bewusstlosigkeit steigerte sich zuweilen derartig, dass sie mit der Schlundsonde ernährt werden musste. Gegen Ende August ging dieser Zustand in einen dauernd comatösen über. Der Puls wurde klein, frequent, aussetzend, Gesicht cyanotisch, Pupillen verschieden weit. Am 4. September 1888 trat der Exitus ein.

Das Sectionsprotocoll lautet, soweit es hier interessirt, wie folgt: Die Exarticulationswunde ist bis auf den linken Wundwinkel und auf die Drainageöffnung in der Mitte des hinteren Lappens vernarbt. Im Herzbeutel sind ca. 200 Grm. einer klaren, gelben Flüssigkeit vorhanden. Das Herz ist stark verbreitert. Bewirkt ist dieses durch einen knochenharten Tumor von Gänseeigrösse, welcher in der vorderen Wand des rechten Ventrikels sitzt (s. die Abbildung). Die Neubildung ragt in die Höhle des letzteren hinein und verengt diese so stark, dass von dem auf der Kante des rechten Ventrikels geführten Schnitte aus nur eine dünne Sonde in die Pulmonalis geführt werden kann. Der ganze Ventrikel kann nur etwa 15 Grm. Flüssigkeit aufnehmen. Der Tumor liegt unmittelbar unter dem Pericardium und ist von Endocardium überzogen. Beide sind normal, ebenso alle Klappen und die Intima der Gefässe. Der rechte Vorhof ist stark erweitert. — Die Lungen sind blass, nur in den hinteren Partieen etwas geröthet. Unter der Pleura, besonders der der unteren Lappen, befinden sich in grosser Anzahl stark pigmentirte (Sarcom-) Knötchen von Linsen- bis zu Wallnussgrösse, welche mit breiter Basis dem Brustfell aufsitzen und sich keilförmig in das Innere des Lungengewebes hinein erstrecken. Aehnliche Knötchen finden sich unter der Pleura diaphragmatica. An den übrigen inneren Organen ist ausser Stauungssymptomen nichts Abnormes zu constatiren.

Soweit die Krankengeschichten.

Die 9 Fälle von Hüftgelenksexarticulationen, welche von Herrn Professor Trendelenburg und Herrn Professor Madelung in Rostock ausgeführt sind, sind für die vorliegende Arbeit von besonderer Wichtigkeit, da sie Kranke betreffen, welche genau in ihrem klinischen Verlaufe beobachtet und vor allen Dingen deren späteres Schicksal so weit wie möglich verfolgt ist.

Wenn ich kurz das Resultat dieser 9 Operationen zusammenfasse, so sehen wir, dass nur eine Patientin (Fall No. 117) unmittelbar an den Folgen der Operation zu Grunde gegangen ist, d. h. also eine Mortalität von $11^1/_9$ pCt. Bei dieser Frau, in deren Lungen sich bereits laut Sectionsprotocoll Metastasen vorfanden, wäre sicher der Exitus, wenn sie die Operation überstan-

den hätte, in nächster Zeit eingetreten und hat die Operation denselben nur etwas beschleunigt.

So günstig die directen Erfolge sind, welche bei den hier in Rostock im Hüftgelenk Exarticulirten verzeichnet werden können, so sind doch die Resultate in Bezug auf definitive Heilung betrübend schlecht.

Von den acht Patienten, welche die Operation selbst überstanden haben, lebt augenblicklich nur noch Fall No. 118 und ist bis jetzt frei von Symptomen, welche auf Metastasen in inneren Organen hindeuten. Von den übrigen 7 Fällen sind 6 ihrem Grundleiden erlegen. Fall No. 120 starb bereits 5 Wochen nach der Exarticulation an Sarcom des Herzens und der Lungen, in der Zeit von 2 bis 6 Monaten gingen Fall No. 112, 114, 116 und 119 ebenfalls an Lungenmetastasen zu Grunde. Sehr merkwürdig ist die Todesursache bei No. 113. Ein verhältnissmässig günstiges Resultat lieferte die Operation im Falle No. 115, welcher volle 2 Jahre frei von Metastasensymptomen blieb und erst im dritten dem Grundübel zum Opfer fiel. Die Neubildung war hier fest mit dem Periost verwachsen und nicht direct vom Knochen ausgegangen. Andererseits lehrt dieser Fall, dass die unter No. 118 erwähnte Patientin durchaus noch nicht als definitiv geheilt angesehen werden darf, denn sie ist erst jetzt vor 27 Monaten operirt.

Somit ist aus der Rostocker chirurgischen Klinik kein einziger Fall zu verzeichnen, welcher durch die Exarticulation des Oberschenkels im Hüftgelenk dauernd von seinem Grundleiden geheilt wäre.

Vergleichen wir nun mit diesem Resultat dasjenige, welches der Literatur nach andere Operateure gehabt haben.

Von den in meiner Zusammenstellung aufgezählten 111 Fällen sind 23 an Veränderungen gestorben, welche vollständig oder doch zum grössten Theile durch die Operation selbst bedingt waren. Die Todesursachen waren:

Shock . .	1 mal	No. 88.
Carbolismus .	1 „	No. 100.
Collaps . .	5 „	No. 44, 48, 62, 64, 72 (Lüning 404, 455, Eisenberg 10, 16, 44).
Nachblutung .	6 „	No. 12, 21, 26, 38, 50, 111 (Lüning 154, 231, 263, 381, 468).

Eiterung . .	4mal	No. 1, 4, 17, 27 (Lüning 19, 73, 171, 275).
Erysipel . .	1 „	No. 87.
Pyämie . .	5 „	No. 10, 20, 36, 73, 78 (Lüning 115, 229, 377, Eisenberg No. 51).

Die 6 Fälle, welche einer Nachblutung erlegen sind, stammen sämmtlich aus früherer Zeit. Jedenfalls finden wir in den letzten 21 Jahren — der Fall No. 111 ist im Jahre 1868 operirt worden — nicht einen einzigen Fall in der Literatur angegeben, bei welchem Nachblutung als Todesursache genannt ist, ein sprechendes Zeugniss dafür, mit welchem Erfolge die Technik unserer Operation in neuerer Zeit ausgebildet ist.

Ebenso gehören die Fälle, bei denen accidentelle Wunderkrankungen die Todesursache waren, zum grössten Theile einer früheren Zeit an.

Nehmen wir das Jahr 1875 als die Grenze zwischen vorantiseptischer und antiseptischer Zeit an, so sehen wir, dass die vier Fälle, wo Eiterung als Todesursache angegeben ist, sämmtlich der ersteren Aera angehören. Von den 5 Fällen von Pyämie stammen 2 aus der zweiten Hälfte der siebziger Jahre, also aus der Zeit des Ueberganges, wo in Betreff der Aseptik noch nicht mit der heutigen Sicherheit operirt wurde. Die drei restirenden Fälle sind in der Lüning'schen Statistik angegeben, welche mit dem Jahre 1875 abschliesst. Der eine Fall der Erysipelgruppe endlich stammt aus dem Jahre 1869 und fällt somit ebenfalls in die vorantiseptische Zeit.

4 von den 111 Literaturfällen sind so kurze Zeit nach der Operation gestorben, dass der Tod, obgleich die eigentliche Todesursache nicht angegeben ist, aller Wahrscheinlichkeit nach als mit dieser in Zusammenhang stehend, angesehen werden muss. Es sind dies die Fälle No. 2, 65, 95, 98 (Lüning 31, Eisenberg 14).

Von weiteren 4 Fällen ist nur angegeben, dass sie gestorben sind, aber nicht, wann und wodurch der Tod eingetreten ist. Hierher gehören Fall Nr. 5, 16, 70, 96 (Lüning 91, 165, Eisenberg 31).

Der Fall No. 86 ist an Anurie gestorben.

Von den 120 so zusammengestellten Fällen bleiben also 87 übrig, welche die Operation überstanden haben. Von die-

sen müssen **51** als für die vorliegende Untersuchung ungeeignet ausgeschaltet werden, da entweder von ihrem Verlauf nach Heilung der Operationswunde gar nichts mitgetheilt ist, oder da ihre Beobachtungszeit nach Verlauf von weniger als 10 Monaten abschloss. Diese Fälle können weder für die Frage, ob Recidiv eingetreten, noch ob definitive Heilung erreicht ist, in Betracht kommen.

Auf diese Weise sind die 120 Fälle auf **36** zusammengeschmolzen, welche ich, soweit sie nicht schon in obiger Zusammenstellung unter No. 77, 84, 85, 90, 91, 92, 99, 101, 102, 104, 106, 107, 108, 112, 113, 114, 115, 116, 118, 119, 120 näher wiedergegeben sind, der Uebersicht und Vollständigkeit halber kurz anführen will.

No. 3 (Lüning No. 32). 26jähriger Mann mit einem Tumor des Femur. Gestorben nach 2 Monaten an chronischer Peritonitis.

No. 6 (ibid. No. 96). Patient mit Markschwamm. Starb nach 20 Tagen an einem Lungenleiden.

No. 8 (ibid. No. 100). 23jähr. Mann mit Osteosarcom des Femur. Nach 40 Tagen geheilt. Starb nach 14 Monaten an Krebs der Brusthöhle.

No. 9 (ibid. No. 103). 13jähriger Knabe mit Osteosarcom der drei mittleren Fünftel des Femur. Starb nach drei Monaten an Sarcom der Orbita, Rippenknorpel und Narbe.

No. 19 (ibid. No. 226). 40jährige Frau. Medullarsarcom der unteren Femurhälfte. Geheilt nach 4 Monaten. Starb nach 10 Monaten an Carcinom der Pleura.

No. 23 (ibid. No. 257). Patient mit Medullarsarcom. Starb nach zwei Jahren an Recidiv in Lymphdrüsen.

No. 25 (ibid. No. 261). Patient mit einer Oberschenkelknochengeschwulst. Starb nach 3 Monaten an Lungensarcom.

No. 29 (ibid. No. 296). 17jähriger Jüngling mit einem Markschwamm des Femur. Vor drei Monaten ein pleuritischer Anfall. Starb nach 2 Stunden unter pleuritischen Erscheinungen. Bei der Section fanden sich Krebsdepots in Pleura und Lungen.

No. 42 (ibid. No. 399). 16jähriges Mädchen, welches vor 3 Monaten wegen eines Medullarsarcoms des Tibiakopfes und der Synovialis des Kniegelenkes in der Mitte des Oberschenkels amputirt war. Recidiv im Stumpf. Starb nach 4 Wochen an Metastasen in der anderen Tibia, der Lungen und des Schädels.

No. 43 (ibid. No. 401). 17jähr. Mädchen mit einem Osteoidsarcom des linken Femur. Starb nach 7 Monaten an Krebs beider Lungen.

No. 45 (ibid. No. 409). Knabe mit Carcinom des Femur. Starb nach 8 Wochen an Lungenkrebs.

No. 52 (ibid. No. 474, Virchow-Hirsch 1872, Band II, S. 463). 13jähr. Knabe mit Markschwamm. Schnelles Recidiv am Stumpf. Starb nach 5 Monaten nach der Operation.

No. 58 (Eisenberg No. 1). 23jähr. Mann mit einem Sarcom der Epiphyse des linken Femur. Geheilt nach 2 Monaten. Patient starb später an Lungenschwindsucht.

No. 59 (ibid. No. 2). 31jährige Frau mit Osteosarcom des linken Femur. Patientin starb nach 4 Monaten an äusserster Erschöpfung.

No. 75 (ibid. No. 58). 21jähr. Mann. Osteosarcom mit Spontanfractur. Heilung der Wunde bis auf zwei Fisteln. Starb nach 9 Wochen an Lungenmetastasen.

Von diesen 36 Fällen, welche, wie schon gesagt, entweder bis zu ihrem Lebensende oder doch mindestens 10 Monate nach der Operation beobachtet sind, sind **26** mit Sicherheit an Metastasen resp. Recidiven gestorben. Die Zeit, wann der Tod eintrat, ist sehr verschieden. So erlagen ihrem Grundleiden vor Ablauf des

ersten Jahres	20	No, 9, 19, 25, 29, 42, 43, 45, 52, 75, 77, 85, 90, 92, 99, 108, 112, 114, 116, 119, 120
zweiten „	2	No. 8, 23
dritten „	1	No. 115
fünften „	1	No. 107.

Bei No. 101 und 102, von denen ebenfalls feststeht, dass sie an Metastasen gestorben sind, ist die Zeit nicht angegeben.

Weitere **6** Fälle, welche in der Zeit von 20 Tagen bis zu 14 Monaten nach der Operation gestorben sind, sind an einer von dem Grundübel anscheinend völlig unabhängigen Krankheit gestorben. Es sind als Todesursachen chronische Peritonitis, Erschöpfung, Schwindsucht, Pneumonie, ein nicht näher definirtes Lungenleiden und bei Fall No. 113 die „dicken Blutadern, welche sich bei dem Patienten ins Gehirn hineingezogen haben", bezeichnet.

Es bleiben also von den 36 Fällen nur noch **4** übrig, welche länger als 10 Monate lebend beobachtet sind. Der erste Fall ist jetzt vor 27 Monaten operirt und unter No. 118 ausführlich wiedergegeben.

Der zweite Fall, welcher zur Zeit seiner Veröffentlichung $2^1/_2$ Jahre beobachtet war, betrifft einen von Czerny operirten Patienten (No. 104) mit einem vom Periost ausgegangenen Fibrosarcom, welches 4 Jahre vor der Operation zuerst von dem Pa-

tienten bemerkt war. Nach $2^1/_2$ Jahren war das Allgemeinbefinden vorzüglich, von Recidiven in der Narbe war nichts zu sehen, aber es hatten sich in der letzten Zeit am Rücken und unter dem Arme zwei fest mit dem Knochen verwachsene Knoten gebildet.

Der dritte Fall (No. 91), welcher drei Jahre beobachtet ist und ebenso lange Zeit frei von Metastasensymptomen war, ist von Küster in einer Sitzung der „freien Vereinigung der Chirurgen Berlins“ am 21. October 1889 erwähnt worden.

Der vierte Fall (No. 84) ist ein von Mc Graw operirter Patient, welcher 13 Jahre beobachtet ist. Es ist dies ein 48jähr. Mann, welcher, als er 12 Jahre alt war, eine Fractur beider Oberschenkelhälse erlitten hatte. 5 Jahre, bevor er in Behandlung trat, bildete sich bei ihm am rechten Oberschenkel eine anscheinend von den Weichtheilen ausgehende und erst allmälig auf den Knochen übergehende Geschwulst. Diese ist 5mal operirt worden und ist 5mal wiedergekehrt. Als Mc Graw die Behandlung übernahm, fanden sich die beiden unteren Drittel des rechten Oberschenkels in einem Tumor eingebettet. Bei der Exarticulation im März 1872 fand sich die ganze Markhöhle erkrankt. — Sarcom, theilweise myxomatös. Am 17. October 1872 Recidiv in der noch granulirenden Wunde des Stumpfes. Excision und Ausmeisselung des Acetabulum. Im November 1885, also 13 Jahre nach der letzten Operation, befand sich der Kranke gut, aber es hatte sich auch hier, wie bei Fall No. 104, eine „verdächtige, gelappte Geschwulst“ am Arm gebildet.

Sind nun diese Fälle als dauernde Heilungen nach der Exarticulation des Oberschenkels im Hüftgelenk zu bezeichnen? Ich muss mit „Nein“ antworten. Bei zwei der Fälle waren, wie gesagt, $2^1/_2$ resp. 13 Jahre nach der Operation Geschwülste auf dem Rücken und an den Extremitäten vorhanden, die Metastasen sein konnten. Aber auch die zwei von Tumoren freien Patienten sind, um sie als dauernd geheilt zu betrachten, viel zu kurze Zeit beobachtet. Befinden sich doch unter den 26 Fällen, welche bestimmt an Metastasen in inneren Organen zu Grunde gegangen sind, mehrere, bei denen der Tod erst 2 resp. 3 Jahre, einer, bei dem derselbe erst $4^1/_2$ Jahre nach der Exarticulation eingetreten ist.

Das Endresultat meiner Untersuchung würde sein, dass von 87 im Hüftgelenk Exarticulirten, welche die Ope-

ration selbst überstanden haben, bisher von keinem einzigen sicher bekannt ist, dass er von seinem Grundleiden dauernd geheilt worden ist. Das ist wahrlich ein trauriges und stark deprimirendes Resultat, zumal auch das als Trost nicht herangezogen werden kann, was sonst bei malignen Tumoren, z. B. Mammacarcinom, angeführt wird, dass durch die Operation das Leben der Patienten verlängert wäre. Denn es hat sich bei 24 von 26 Fällen, welche ihrem Grundleiden erlegen sind, um Metastasen in inneren Organen, nur bei zweien um ein regionäres Recidiv gehandelt. Es sind also die betreffenden inneren Organe sicher bereits zur Zeit der Operation erkrankt gewesen.

Ich enthalte mich auf Grund dieser Statistik — denn dazu ist sie viel zu klein — zu behaupten, es sei in Zukunft jeder Versuch, maligne Neubildungen des Oberschenkelknochens durch die Exarticulation der unteren Extremität im Hüftgelenk zur Heilung zu bringen, zu verwerfen. Gerechtfertigte Zweifel an der Richtigkeit der betreffenden Operationsindication werden aber doch schon entstehen. Jedenfalls hat sich das nicht verwirklicht, was Mc Graw mit so grosser Zuversicht von einer Statistik der Oberschenkelexarticulation wegen maligner Neubildungen des Femur erhoffte, indem er in „The Medical Record. 1886. Band I. p. 593“ sagte: „Die allgemeine Regel, dass bei Krebs und Sarcom anderer Knochen der ganze erkrankte Knochen entfernt werden soll, muss rücksichtslos auf das Femur übertragen werden. Und ich habe das Vertrauen, dass eine Statistik dieser Operation bald bewirken würde, dass sie zu den „Favoritoperationen“ praktischer Chirurgen zählen würde.“

Es wäre sehr interessant, wenn auch von anderer Seite Untersuchungen angestellt und im Besonderen Fälle, wo event. dauernde Heilung erzielt wäre, veröffentlicht würden.

Erklärung der Abbildungen auf Taf. XVII.

Fig. 4. Herz von Fall No. 120.
Der rechte Ventrikel und der Conus arteriosus nebst Pulmonalarterien sind durch 2 unter stumpfem Winkel aufeinander treffende Schnitte eröffnet. Der obere, bis zum Ansatz der Pulmonalklappen hinaufreichende Theil des metastatischen Sarcoms ist durch Auf-

klappen und Herunterschlagen der vorderen Ventrikelwand freigelegt. Seine untere Hälfte ist zum Theil durch die schlank ausgezogenen Papillarmuskeln der Tricuspidalis, zum Theil durch die nicht ganz eröffnete Herzwand verdeckt.

Fig. 5. Dasselbe Herz.

Der Schnitt ist parallel dem Septum ventriculorum von vornher geführt und spaltet die Wand des rechten Ventrikels und die namentlich in ihrem unteren Drittel in die Herzwand eingebettet liegende Geschwulst, welche in diesem Abschnitt von zahlreichen noch erhaltenen Muskelfaserzügen und Trabekeln durchsetzt wird.

Gedruckt bei L. Schumacher in Berlin.

Fig. 4.

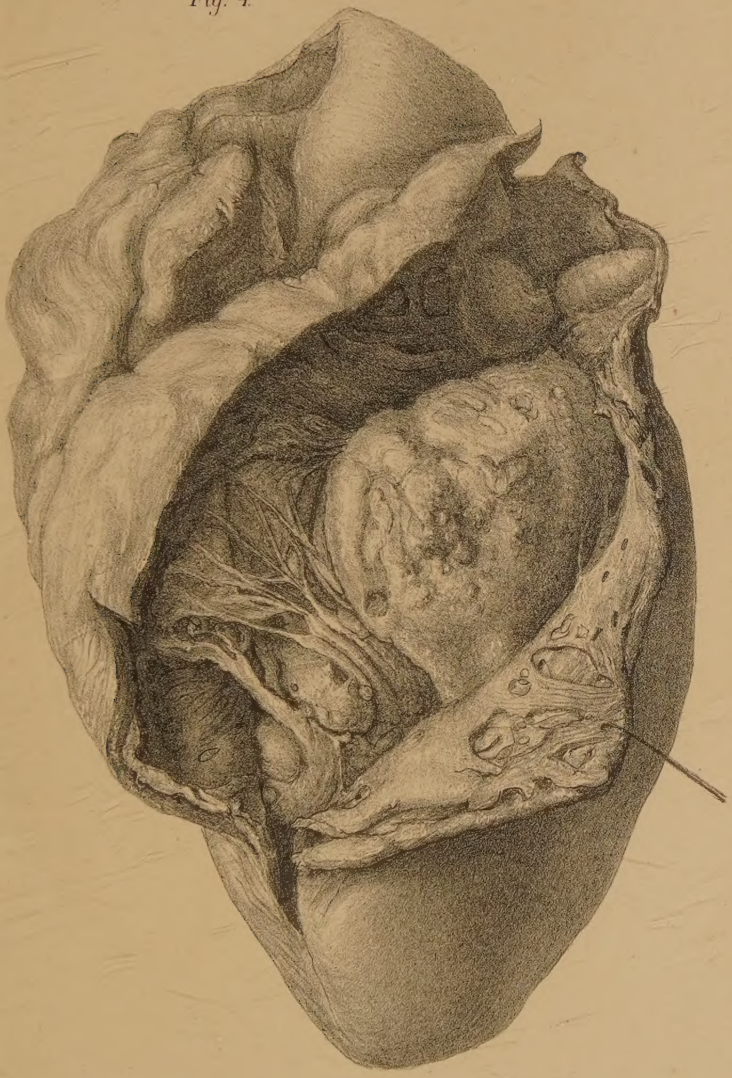

E. Matthes del. Fig. 4,5

Fig. 5.

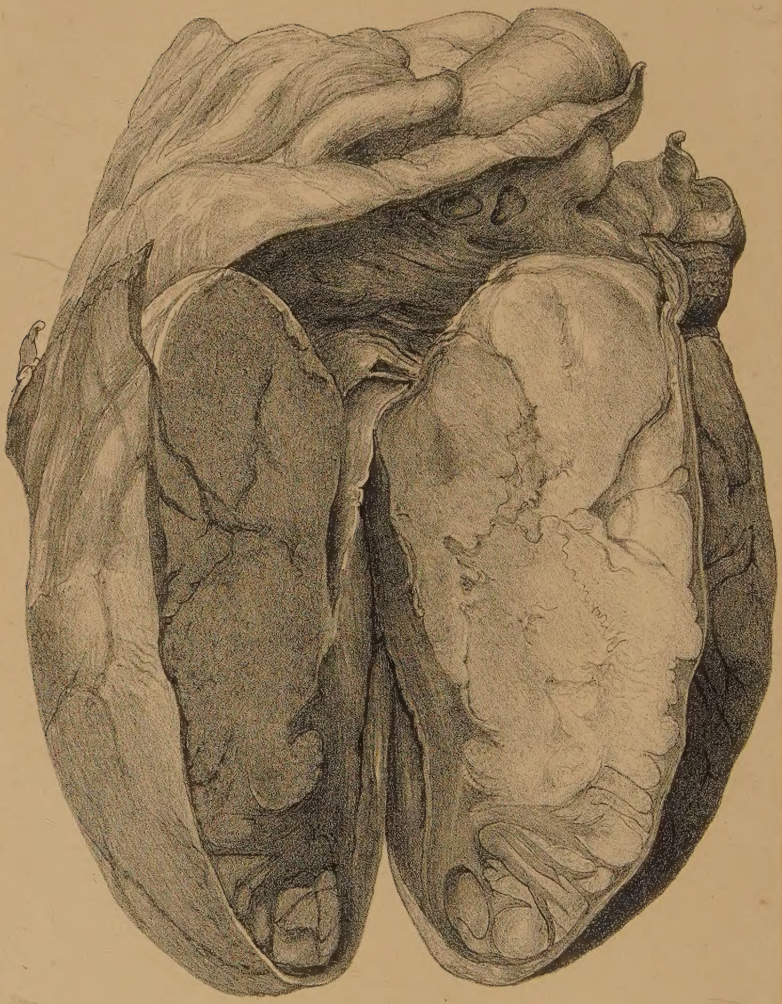

Alb. Schütze Lith. Inst. Berlin.